

# Gravidez Tubária Bilateral Seguida de Gravidez Tubária na Tuba Remanescente

## *Bilateral Tubal Pregnancy Followed By Ectopic Pregnancy in the Preserved Tube*

Namir Cavalli<sup>1</sup>, Helena Lúcia Sória<sup>1</sup>, Danillo Galletto<sup>1</sup>, Lisiane Cosmo<sup>2</sup>, Sérgio Sória-Vieira<sup>3</sup>, Djalma José Fagundes<sup>4</sup>

Departamento de Técnica Cirúrgica e Cirurgia Experimental, Universidade do Oeste de Paraná (UNIOESTE), Departamento de Técnica Cirúrgica e Cirurgia Experimental (UNIFESP - EPM), Departamento de Técnica Cirúrgica e Cirurgia Experimental/Universidade Estadual de Maringá (UEM, Paraná, Brasil)

### RESUMO

**INTRODUÇÃO:** A gravidez tubária bilateral é uma condição extremamente rara. **RELATO DE CASO:** Os autores reportam um caso de uma paciente de 28 anos, nuligesta, com história prévia de DIP (doença inflamatória pélvica) e diagnóstico de endometriose, em tratamento de esterilidade primária com citrato de clomifene. Apresentando gravidez tubária bilateral, foi submetida à cirurgia laparoscópica conservadora em uma das tubas uterinas e salpingectomia na tuba contralateral. Nova gravidez ectópica ocorreu na tuba preservada após dois anos da intervenção cirúrgica.

**Palavras-chaves:** GRAVIDEZ TUBÁRIA/diagnóstico/etiologia/cirurgia; GRAVIDEZ TUBÁRIA BILATERAL; GRAVIDEZ ECTÓPICA; INFERTILIDADE FEMININA; ESTERILIDADE FEMININA.

CAVALLI N, SÓRIA HL, GALLETTO D, COSMO L, SÓRIA-VIEIRA S, FAGUNDES DJ. Gravidez Tubária Bilateral Seguida de Gravidez Tubária na Tuba Remanescente. Rev bras videocir 2004;2(1):36-38.

A gravidez ectópica é uma das urgências ginecológicas, representando uma das principais complicações em gestações de primeiro trimestre<sup>1</sup>. A gravidez tubária bilateral se constitui numa condição extremamente rara.<sup>3, 4</sup> É estimada em 1/200.000 gestações uterinas e de 1/725 a 1/1580 gravidez ectópica unilateral.<sup>5</sup>

Esta condição peculiar é relatada principalmente após técnicas de fertilização *in vitro*,

porém ocorre em maior frequência nas mulheres com história prévia de salpingite.<sup>1</sup> Há casos relatados de gravidez ectópica bilateral espontânea.<sup>5, 6</sup> O diagnóstico e o tratamento não diferem da gravidez ectópica unilateral.

No presente estudo apresentamos um caso de paciente com gravidez tubária bilateral espontânea com diagnóstico de endometriose e história prévia de doença inflamatória pélvica, após indução de ovulação, seguida de recidiva na tuba remanescente.

### RELATO DE CASO

Paciente C.T.S., 28 anos, branca, casada, nuligesta, acompanhada desde 1998 devido à queixa de infertilidade. Apresentava ciclos regulares 28/5 dias e dismenorréia. Referia antecedentes de doença inflamatória pélvica.

Em Setembro/98, ultra-sonografia pélvica transvaginal mostrou imagem cística de 7,8cm em anexo direito. Foi submetida à videolaparoscopia, observando-se várias aderências pélvicas e hepáticas - Síndrome de Fitz-Hugh-Curtis (Figura 1) e tendo sido aspirado cisto com conteúdo sanguinolento em ovário direito.

Biópsias de lesões compatíveis com endometriose foram realizadas. Após lise de aderências a permeabilidade tubária bilateral foi confirmada por cromotubagem durante o ato operatório. O laudo anatomopatológico confirmou tratar-se de endometriose.

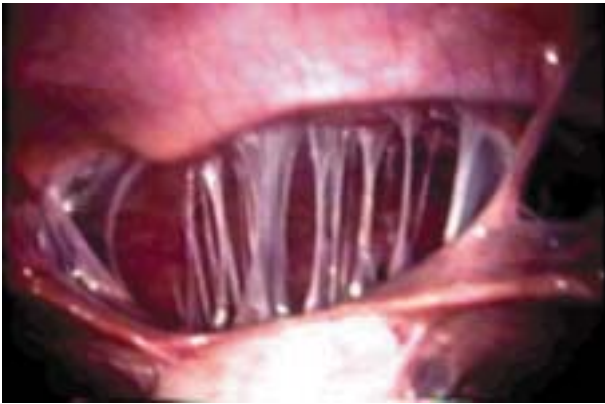

Figura 1 – Síndrome de Fitz-Hugh-Curtis.

Foi iniciada, então, a indução da ovulação com citrato de clomifene, prescrito por um período de seis meses, sem sucesso. Indicada fertilização *in vitro* em Março/2000, esta não foi realizada devido à falta de condições oportunas para captação de óvulos. Após cinco meses, apresentava queixa de amenorréia desde há 5 semanas e perda de secreção sanguinolenta escurecida via vaginal, associada à dor tipo cólica.

Realizada ultra-sonografia que demonstrou imagem compatível com gravidez ectópica esquerda.

Foi submetida à videolaparoscopia quando encontramos gravidez ectópica bilateral (Figura 2). Realizada salpingectomia à esquerda e salpingostomia à direita (Figura 3), confirmando o diagnóstico. A histerossalpingografia de controle após 45 dias da intervenção cirúrgica (Figura 4), mostrou tuba direita pérvia e esquerda ocluída.

Foi, então, novamente encaminhada à fertilização *in vitro*, a qual não foi realizada. Em Julho/2002 retornou com quadro de dor e amenorréia de 5

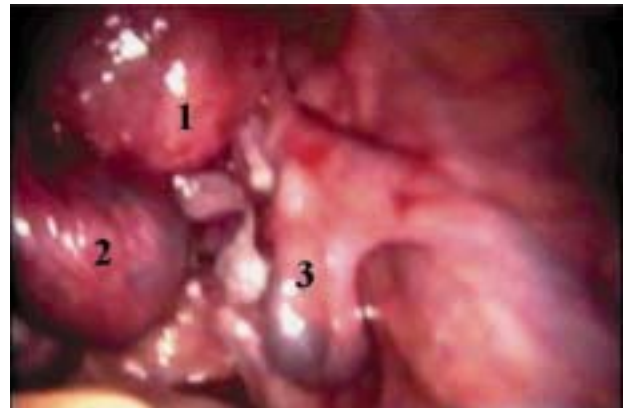


Figura 2 – Gravidez ectópica bilateral (1-útero, 2-tuba uterina esq e 3-tuba uterina dir).

semanas, com 2 dosagens de B-HCG positivas. Realizada ultra-sonografia, que sugeriu diagnóstico de gravidez ectópica à direita. Submetida à videolaparoscopia, foi confirmada gravidez tubária à direita, sendo realizada salpingectomia direita.

## DISCUSSÃO

A gestação ectópica ocorre em cerca de 2% de todas as gestações nos EUA, contribuindo significativamente para o aumento da morbimortalidade materna.<sup>1</sup>

O aumento do risco de gravidez ectópica é relatado em mulheres com história de doença inflamatória pélvica, infertilidade ou quando submetidas a cirurgias prévias nas trompas uterinas. São referidos também como fatores de risco o uso de análogos de GnRH, pílulas ou DIU com progestágenos.<sup>1,2,5</sup>

A gestação tubária bilateral é um evento extremamente raro. Assim como a gravidez hetero-

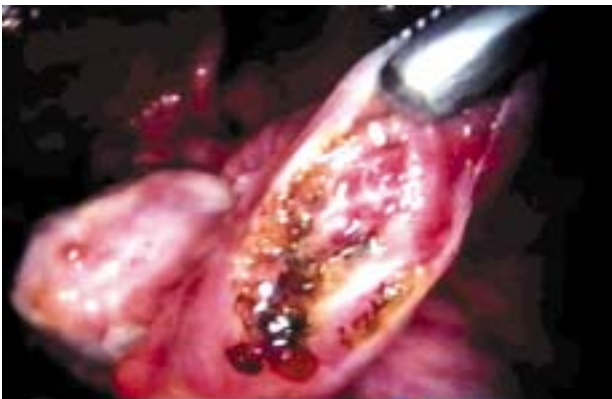

Figura 3 – Salpingostomia: tuba direita.

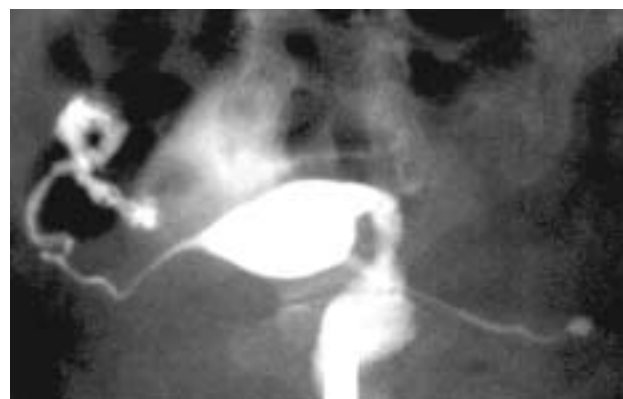


Figura 4 – HSG: Trompa direita normal e esquerda obstruída.

tópica, também tem a salpingite como fator de risco principal, além de procedimentos associados com transferência de embriões e de uso de indutores da ovulação.<sup>5,7,8</sup>

Foi observado que a clínica de gravidez ectópica bilateral não difere da sintomatologia da unilateral, porém o tratamento preconizado é cirúrgico - conservador ou não, conforme a idade e a paridade da paciente, já que estudo com metotrexate nestas condições não se mostrou eficaz com doses usuais da medicação.<sup>2,5,6</sup>

PISARSKA et al.<sup>10</sup> constataram, após trabalho de revisão de vários ensaios para gravidez ectópica, que a possibilidade de resolução definitiva do caso está com a conduta cirúrgica e com as doses múltiplas de metotrexate. Após 1626 laparoscopias conservadoras para gestação ectópica o percentual de sucesso foi de 93%, com gravidez tópica posterior em 57% dos casos e ectópica posterior de 13%.

No caso apresentado, a paciente apresentava vários fatores predisponentes como a infertilidade, o uso de indutor da ovulação e a história de doença inflamatória pélvica anterior. Porém, apresentava tubas com permeabilidade preservada - comprovada em ato cirúrgico, o que demonstra a dificuldade do manejo nestas condições.

### ABSTRACT

BACKGROUND: Bilateral tubal pregnancy is an extremely rare condition. CASE REPORT: The authors present a case report of a nulliparus 28 years woman with previous history of PID (pelvic inflammatory disease) and endometriosis, undergoing infertility treatment with clomiphene citrate. In the presence of a bilateral tubal pregnancy, she was submitted to laparoscopic conservative surgery in one of the tubes and salpingectomy in the contra lateral side. A new ectopic pregnancy occurred in the preserved tube two years later.

Key words: TUBAL PREGNANCY/diagnosis/etiology/surgery; BILATERAL TUBAL PREGNANCY; ECTOPIC PREGNANCY; INFERTILITY, FEMALE; STERILITY, FEMALE.

### Referências Bibliográficas

1. Fyestra DL. Tubal pregnancy: a review of current diagnosis and treatment. *Obst Gynecol Survey* 1998; 59:320-8.
2. Sewell CA, Cundiff GW. Trends for patients treatment. *Am J Obst Gynecol* 2002; 186:404-8.

3. Tabachnikoff RM, Dada RO, Woods RJ, Ronre D, Myers CP. Bilateral tubal pregnancy. A report of an unusual case. *J Repr Med* 1998; 43:707-9.
4. Idatta R, Tripodi A, Scopelletti P. Bilateral tubal pregnancy treated with conservative endoscopic surgery. *CI Exp Obst Gynecol* 2001; 28:107-8.
5. Al Awwad MM, Al Daham N, Esset JS. Spontaneous unruptured bilateral ectopic pregnancy conservative tubal surgery. *Obst Gynecol Survey* 1999; 54:543-45.
6. Marcovici I, Scoccia B. Spontaneous bilateral tubal ectopic pregnancy and treated methotrexate therapy: a case report. *Am J Obst Gynecol* 1997; 177:1545-6.
7. Demesic DA, Damatio MA, Session DR. Interstitial heterotopic pregnancy coinciding by in vitro after bilateral salpingectomy. *Mayo Clin Proc* 2001;76:90-2.
8. Telez VS, Vital RVS, Rosales LRD, Hinojosa CJC, Reyes FA. Heterotopic pregnancy following ovulation induction by cloniphene and prednisone. *Ginecol Obst Mex* 1999; 67:1-3.
9. Kauppi- Sahla M, Kintala H, Makinin J. Bilateral tubal pregnancy: a case report and review of the literature. *Eur J Obst Gynecol Reprod Bio* 1991; 40:145-7.
10. Pisarska, MD, Carson S A, Buster JE - Ectopic pregnancy. *Lancet* 1998;351:1115-19.

Recebido em 18/03/04

Aceito para publicação em 25/03/04

### GRAVIDEZ TUBÁRIA BILATERAL SEGUIDA DE GRAVIDEZ TUBÁRIA NA TUBA REMANESCENTE

Namir Cavalli<sup>1</sup>, Helena Lúcia Sória<sup>1</sup>, Danillo Galletto<sup>1</sup>, Lisiane Cosmo<sup>2</sup>, Sérgio Sória-Vieira<sup>3</sup>, Djalma José Fagundes<sup>4</sup>

<sup>1</sup> Departamento de Ginecologia e Obstetrícia da Universidade do Oeste do Paraná (UNIOESTE), Cascavel, PR

<sup>2</sup> Médica Ginecologista, Cascavel - PR

<sup>3</sup> Médico Oftalmologista, Cascavel - PR

<sup>4</sup> Coordenador do Programa de Pós-Graduação em Cirurgia e Experimentação da Escola Paulista de Medicina (UNIFESP-EPM)

### Endereço para Correspondência

#### NAMIR CAVALLI

Departamento de Ginecologia e Obstetrícia,  
Universidade do Oeste do Paraná (UNIOESTE)

Rua Paraná, 2037

Cascavel, Paraná - Brasil

CEP: 85802-610

E-mail: ncavalli@brturbo.com

Fone: (45) 3035-4243

REVISTA BRASILEIRA DE VIDEOCIRURGIA

ISSN 1678-7137 (versão impressa) • ISSN 1679-1796 (versão eletrônica, on-line)

Assinaturas: +55 21 3325-7724 • e-mail: revista@sobracil.org.br

Rev bras videocir © 2004, vol.2 n.1

Sociedade Brasileira de Videocirurgia - Editora Prensa - Rio de Janeiro, Brasil

